

Epilessia mioclonica a esordio tardivo in un soggetto con sindrome di Down e demenza

Caso clinico

Annapia Verri¹, Aglaia Vignoli², Michele Terzaghi³, Valeria Destefani¹, Luigi Nespoli⁴

Abstract

Specific forms of epilepsy may be found at various ages in Down Syndrome (DS) and a sharp increase in the incidence of epilepsy with age has been documented. A specific type of myoclonic epilepsy associated with cognitive decline has been reported as "senile myoclonic epilepsy" or "late onset myoclonic epilepsy in DS" (LOMEDS). We report a new case of LOMEDS, documented by clinical and neurophysiological evaluation and psychometric assessment (DSDS and DMR). MF, male, affected by DS, was referred in 2004 at 40 years of age; he had no personal or familial history of epilepsy. Since one year, the patient presented cognitive deterioration, characterized by regression of language abilities, loss of memory, and loss of sphincters control. A brain TC showed mild brainstem and sub-cortical atrophy. In 2006, myoclonic jerks involving upper limbs occurred mainly after awakening. EEG showed a low voltage 8 Hz background activity with diffuse slow activity, intermingled with spikes or polyspikes, persisting during NREM sleep. MF was initially treated with clonazepam and after with topiramate, resulting in partial seizures control. MRI (2008) demonstrated diffuse brain atrophy, associated with marked ventricular enlargement. At the psychometric evaluation, onset of dementia was evident late in 2004, with transition to the middle stage in 2006. Last assessment (2009) showed the clinical signs of a late stage of deterioration, with loss of verbal abilities and autonomous ambulation. Using levetiracetam till 2,000 mg/die, myoclonic jerks decreased but are still present every day after awakening. On the EEG slow and poorly organized background activity with bilateral polyspike-wave discharges was recorded. Therefore, we documented a parallel progression of dementia and myoclonic epilepsy in a DS subject.

Keywords: Myoclonic epilepsy; Down syndrome; Dementia; LOMEDS
Late onset myoclonic epilepsy in Down syndrome and dementia
CMI 2012; 6(3): 97-103

- ¹ Fondazione Istituto Neurologico Nazionale C. Mondino IRCCS, Pavia
- ² Centro Regionale Epilessia, Azienda Ospedaliera San Paolo, Milano, Italy
- ³ Centro Medicina del Sonno ed Epilessia, Fondazione Istituto Neurologico Nazionale C. Mondino IRCCS, Pavia
- ⁴ Università degli Studi dell'Insubria, Varese

INTRODUZIONE

La sindrome di Down (SD) è la causa più frequente di disabilità intellettiva associata a una anomalia cromosomica, la trisomia del cromosoma 21 (prevalenza 1:800), e costituisce la più complessa patologia genetica compatibile con la sopravvivenza. La SD «apre l'era delle malattie cromosomiche» [1]: descritta dal punto di vista clinico da J. Langdon Down nel 1866, nel 1959 è stata diagnosticata dal punto di vista citogenetico da Lejeune [2]. La trisomia 21 libera è presente nel 95% dei soggetti con SD; nel 4% è presente una traslocazione, più frequentemente 14;21, mentre nell'1% dei casi si ha

Perché descriviamo questo caso

Spesso l'osservazione di una patologia neurologica (epilessia, demenza, stroke, compressione a livello del midollo cervicale, lesione dei gangli della base) è trascurata nei soggetti con SD perché la sintomatologia clinica è mascherata dalla disabilità intellettiva di base. Le mioclonie presenti al risveglio possono sfuggire all'attenzione del caretaker e quindi non essere segnalate al curante. Pertanto potrebbe sfuggire l'esordio di una epilessia mioclonica a esordio tardivo associata a deterioramento cognitivo (LOMEDS)

Corresponding author
Dott.ssa Annapia Verri
Fondazione Istituto Neurologico Nazionale C. Mondino - IRCCS
Via Mondino, 2 - 27100 Pavia
Tel.: 0382 380 332
Fax: 0382 380 286
annapia.verri@mondino.it

Fenotipo	Nella SD (%)
Disabilità intellettiva	100%
Alzheimer (neuropatologia)	100% dopo i 35 anni
Ipotonia muscolare	100%
Dermatoglifi caratteristici	85%
Brachicefalia	75%
Ipostaturalità	70%
Mani corte e tozze	65%
Epicanto	60%
Quinto dito breve	60%
Macchie di Brushfield	55%
Orecchie displasiche	50%
Protrusione della lingua	45%
Anomalie cardiache congenite	40%
Canale atrioventricolare	16%
Stenosi duodenale/atresia	250×*
Ano imperforato	50×
Malattia di Hirschsprung	30×
Leucemia megacariocitica acuta	200-400×
Leucemia linfoblastica acuta + megacariocitica acuta	10-20×

Tabella I. Caratteristiche cliniche nella sindrome di Down. Modificata da [3]

*i numeri seguiti da × indicano la maggior probabilità delle persone affette da SD di avere quella caratteristica fenotipica rispetto ai soggetti non affetti
SD = sindrome di Down

un quadro di mosaicism (nello stesso soggetto si riscontrano linee cellulari con normale assetto cromosomico e altre portatrici di trisomia del 21) [1].

La presenza della trisomia 21 determina un effetto importante sullo sviluppo e comporta una costellazione di fenotipi clinici (Tabella I): alcune caratteristiche fenotipiche sono costanti in tutti i soggetti con SD e altre sono presenti soltanto in una percentuale dei soggetti affetti [3].

La disabilità cognitiva è presente in tutti i soggetti con SD, così pure l'ipotonìa muscolare e le alterazioni neuropatologiche tipiche della malattia di Alzheimer dopo i 35 anni. Al contrario, una patologia cardiaca congenita è presente soltanto nel 40% circa e la persistenza del canale atrioventricolare in circa il 16% dei soggetti.

La prevalenza dell'epilessia nelle persone con SD è più elevata che nella popolazione generale (dall'1% al 13%) ma è inferiore a quella generale dei soggetti con ritardo mentale [4,5].

Nella SD è stato descritto un primo picco di incidenza di epilessia in età infantile e un secondo nella media età adulta [6]. La prevalenza di epilessia nei pazienti con SD tende ad aumentare con l'età, con una pre-

valenza del 46% in coloro che superano i 50 anni [5]. L'aspettativa di vita per le persone con SD è significativamente aumentata nelle ultime decadi e pertanto un ampio gruppo di questi soggetti è ora affetto da epilessia.

Già nel 1876, precedentemente alla descrizione della sindrome di Alzheimer, è stato segnalato un deterioramento precoce nei pazienti con SD [2]. La maggior parte degli individui affetti manifesta infatti dopo i 40 anni alterazioni tipiche della sindrome di Alzheimer dal punto di vista neuropatologico. Tuttavia il quadro clinico della demenza compare soltanto nel 9-10% di soggetti Down nella quarta decade di vita, nel 50% nella sesta decade e nel 75% nella settima decade. Segni clinici e sintomi più frequenti della malattia di Alzheimer sono crisi epilettiche (58%), cambiamenti nella personalità (46%), segni neurologici focali (46%), apatia (36%) e perdita delle capacità di comunicazione (36%) [7].

Un tipo specifico di epilessia mioclonica associato al declino cognitivo è stato descritto come "epilessia mioclonica senile" [8,9] o "LOMEDS" cioè *Late Onset Myoclonic Epilepsy in Down Syndrome* [6].

Lo scopo di questo lavoro è segnalare un caso di epilessia mioclonica a esordio tardivo (LOMEDS) in un paziente affetto da SD di soli 40 anni come diagnosi differenziale delle epilessie miocloniche progressive dell'adulto. Le descrizioni dell'epilessia a inizio tardivo nei pazienti con SD sono rare. Tuttavia, recentemente sono comparse ampie review sull'argomento [4,10].

La LOMEDS presenta caratteristiche simili all'epilessia mioclonica tipica nella malattia di Alzheimer e alla malattia di Unverricht-Lundborg (ULD) causata da una mutazione del gene cistatina b sul cromosoma 21q22.3.

CASO CLINICO

Anamnesi

Riportiamo un nuovo caso di LOMEDS in un soggetto maschio, MF, affetto da SD con trisomia 21 tipica e valutato longitudinalmente dal punto di vista clinico, neurofisiologico e psicometrico a partire dall'età di 40 anni. L'anamnesi personale e familiare è negativa per epilessia.

I primi segni di declino neurologico sono comparsi al compimento dei quarant'anni. Si sono manifestati con un iniziale disinteresse per le normali attività svolte al centro

diurno che MF in passato frequentava con motivazione e interesse. I familiari hanno inizialmente scambiato tale disinteresse per un sentimento di noia, essendo MF da sempre stato molto attivo in particolar modo in ambito sportivo (nuoto, equitazione, squash). Hanno inoltre rilevato la presenza di comportamenti oppositivi (rifiuto a entrare in acqua), facile stancabilità, tendenza all'addormentamento anche durante il giorno e perdita dello stimolo della sete.

Nel giro di qualche mese sono comparse tuttavia difficoltà di equilibrio seguite dal rifiuto di usare la bicicletta.

Nell'anno successivo alla prima valutazione (2004) il paziente presentava un deterioramento cognitivo caratterizzato da regressione delle competenze linguistiche e comunicative, declino mnemonico e perdita del controllo sfinterico.

Nel 2006 comparivano mioclonie spontanee localizzate agli arti superiori prevalentemente al risveglio.

Negli anni successivi si assiste a un peggioramento della deambulazione, fino all'impossibilità di assumere autonomamente la stazione eretta nel 2009.

L'esame neurologico varia nelle diverse osservazioni: nel 2004 si riscontra una sfumata emisindrome piramidale destra, in seguito accentuazione bilaterale dei riflessi, deambulazione lenta e a piccoli passi, fino alla impossibilità di assumere la stazione eretta e al mancato controllo del capo. Nel 2008 il paziente era ancora in grado di assumere la stazione eretta con atteggiamento flesso del tronco.

Nel 2009 il paziente poteva rimanere seduto con postura distonica, capo flesso sulla spalla destra.

Attualmente il paziente non è in grado di mantenere la posizione seduta, è allettato e ha perso ogni autonomia personale.

Indagini di laboratorio ed esami strumentali

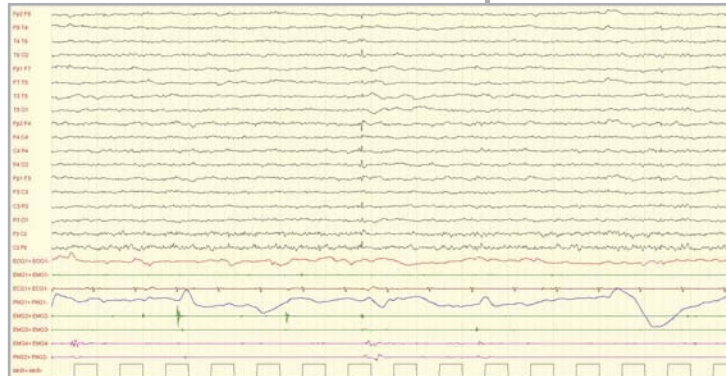Le indagini di laboratorio non hanno documentato alterazioni della funzionalità tiroidea, celiachia o altre patologie tipiche della SD. Il paziente presentava elevazione dei valori di omocisteinemia ($= 21,5 \mu\text{mol/l}$; $\text{vn} < 13 \mu\text{mol/l}$), in accordo con quanto segnalato dalla letteratura [11].

All'esame ecocardiografico si rilevava insufficienza di grado lieve alla valvola aortica.

L'ecodoppler TSA (tronchi sovra-aortici) ha messo in luce assi carotidi bilateralmen-

Domande che il medico dovrebbe porsi trovandosi di fronte a questo caso

- Indagare con cura se il paziente abbia perduto le autonomie acquisite con il caretaker che conosce il paziente da tempo
- Escludere la compromissione della funzionalità tiroidea, le alterazioni della funzione immunitaria e la celiachia
- Indagare la presenza di movimenti involontari soprattutto al risveglio



te pervi interessati da ispessimento parietale di grado moderato. Non si riscontrano lesioni segmentarie stenosanti i vasi in modo significativo. Alla valutazione con *pulsed wave doppler* non si riscontrano in tali sedi alterazioni emodinamiche. Si osservano assi vertebrali ortogradi e una modesta demodulazione a sinistra verosimilmente conseguente a stenosi del vaso a livello dell'origine. Le arterie succlavie risultano pervie e dotate di flusso trifasico.

La TAC cerebrale (2004) ha documentato una lieve atrofia del tronco encefalico e subcorticale e presenza di calcificazioni puntiformi a livello dei nuclei della base di destra.

La MRI (2008) ha dimostrato una diffusa atrofia cerebrale associata a marcata dilatazione ventricolare.

Il tracciato EEG, che viene ripetuto per monitorare la condizione in occasione dei diversi accessi ambulatoriali di MF, appare inizialmente (2004) globalmente rallentato e destrutturato, caratterizzato dalla presenza di attività lenta diffusa, a prevalenza anteriore, in assenza di chiare asimmetrie o anomalie parossistiche. Rapidamente, però, compaiono nei controlli successivi scariche bilaterali di punte e polipunte seguite da oscillazione lenta (Figura 1) che persistono nel sonno NREM (Figura 2), associate a crisi miocloniche agli arti superiori.

La valutazione psicometrica è stata condotta con il coinvolgimento del familiare di

Figura 1. EEG: attività di fondo lenta e poco organizzata sulla quale si inscrivono scariche bilaterali di punte seguite da oscillazione lenta, incostantemente associate a scosse miocloniche agli arti superiori

EMG1: EMG muscolo miloioideo; PNG1: toracogramma; EMG2: EMG deltoide destro; EMG3: EMG deltoide sinistro; EMG 4: EMG tibiale destro; PNG2: EMG tibiale sinistro

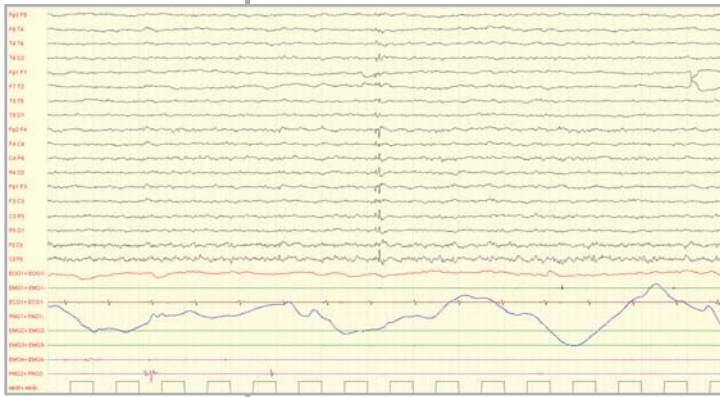


Figura 2. Polipunte seguite da oscillazione lenta bilaterale in tratto di sonnolenza/sonno 1NREM

EMG1: EMG muscolo miloioideo; PNG1: toracogramma; EMG2: EMG deltoide destro; EMG3: EMG deltoide sinistro; EMG 4: EMG tibiale destro; PNG2: EMG tibiale sinistro

riferimento allo scopo di reperire informazioni inerenti l'evoluzione del quadro cognitivo e comportamentale del paziente.

La scala per il deterioramento per soggetti con la sindrome di Down DS/DS - *Dementia Scale for Down Syndrome* [12] (Tabella II) è stata compilata mediante le informazioni fornite dalla sorella e ha documentato una progressione dei sintomi demenziali osservati nelle successive valutazioni.

DMR	SCS	SSS	TS
Settembre 2005	24	20	44
Febbraio 2007	34	35	68
Ottobre 2008	38	35	73

Tabella II. *Dementia Questionnaire for Persons with Mental Retardation (DMR; [13])*

SCS = Sum of Cognitive Scores
SSS = Sum of Social Scores
TS = Total Score

Nel febbraio 2009 la scala DMR [13] documenta deterioramento nelle abilità cognitive e sociali rispetto alle precedenti valutazioni (settembre 2005; febbraio 2007; ottobre 2008).

Al momento dell'ultima valutazione (2009) il paziente presenta infatti i segni clinici coerenti con uno stadio di deterioramento molto avanzato, con perdita della abilità verbali e delle capacità di deambulazione autonoma, frequenti e quotidiane mioclonie. Il paziente è incontinente e necessita di assistenza continuativa durante i pasti e nell'arco dell'intera giornata.

La scala per la valutazione del comportamento adattivo (*Vineland Adaptive Behavior Scales*) (Tabella III) viene compilata per mezzo delle informazioni fornite dalla sorella (2006).

I punteggi ottenuti documentano che il paziente ha raggiunto un livello di sviluppo inferiore a quello atteso per soggetti normodotati di pari età in tutte le aree indagate.

La compromissione riguarda in particolare l'area comunicativa, le abilità di espressione verbale e di letto-scrittura. Anche l'area relativa alle abilità quotidiane appare compromessa; emergono, infatti, difficoltà nella cura della propria persona, nel prender parte alla vita di comunità e limitazioni nell'autonomia. Le abilità di socializzazione, sebbene severamente ridotte dall'incapacità di esprimersi verbalmente, si configurano nella media rispetto agli individui di pari età e livello intellettuale. Rispetto a soggetti con pari disabilità intellettiva si rileva minore compromissione nell'area relativa alle relazioni interpersonali, nella quale il paziente mostra abilità superiori alla media.

Terapia

MF è stato trattato inizialmente con clonazepam e in seguito con topiramato, con parziale miglioramento della sintomatologia critica.

L'utilizzo di levetiracetam fino a una posologia di 2.000 mg/die ha prodotto una riduzione di frequenza delle mioclonie che sono tuttavia rimaste persistenti quotidianamente al risveglio mattutino.

Per quanto riguarda il decadimento demenziale, il paziente è stato trattato con donepezil 10 mg/die senza una ricaduta significativa sulle performance cognitive.

L'iperomocisteinemia è stata trattata con folato 5 mg/die.

Decorso clinico

Il decorso clinico è stato caratterizzato da un progressivo rallentamento delle performance cognitive e motorie.

Contemporaneamente si è documentata regressione del linguaggio (già nel 2006 il paziente utilizzava la comunicazione non verbale) e perdita delle autonomie acquisite (perdita del controllo sfinterico, perdita delle capacità di lettura e scrittura). La presenza di mioclonie, dapprima saltuaria e localizzata all'arto superiore destro, è diventata subcontinua e ha interessato entrambi gli arti superiori.

Conclusioni diagnostiche

Il caso documenta la progressione in parallelo di demenza ed epilessia mioclonica in un soggetto con sindrome di Down, associate a deterioramento sul piano motorio. Il quadro clinico è compatibile con epilessia mioclonica a esordio tardivo.

DISCUSSIONE

L'associazione epilessia mioclonica/deterioramento cognitivo in un soggetto adulto con SD è nota come "LOMEDS" [6] o epilessia mioclonica senile [8-10] ed è ormai considerata una condizione comune associata al decadimento cognitivo nella SD [10]. La LOMEDS si caratterizza per la comparsa di mioclonie al risveglio, associate a volte a crisi generalizzate e progredisce verso un mioclono erratico, piena perdita di autonomia e morte entro pochi anni; l'EEG all'inizio non è molto informativo, e a volte è necessaria una polisonnografia per registrare le caratteristiche anomalie parossistiche al risveglio. L'EEG progressivamente peggiora, per rallentamento del ritmo di fondo e aumento delle scariche parossistiche [10]. Nella SD si riscontra un'aumentata prevalenza di epilessia con l'avanzare dell'età, come già riferito in precedenza, in particolare la frequenza dell'epilessia è più alta nei soggetti Down dopo i 50 anni [5,10]. La LOMEDS si differenzia dalla malattia di Unverricht-Lundborg in quanto in quest'ultima, forma di epilessia mioclonica progressiva non associata a SD, l'esordio delle crisi è nell'età evolutiva, il mioclono è multifocale ed è provocato dalla postura o dall'azione, dal tatto, dal rumore e dalla luce [14]. Il nostro caso si caratterizza per la precocità della comparsa della sintomatologia clinica (40 anni), per cui la definizione "LOMEDS" appare più appropriata rispetto a quella di "epilessia mioclonica senile". È importante rilevare che la compromissione cognitiva ha preceduto nel nostro paziente la comparsa delle crisi miocloniche, come segnalato dalla letteratura [10], e va pertanto considerata il primo sintomo della LOMEDS. La compromissione cognitiva è progressiva, come documentato dalle ripetute valutazioni psicometriche nel nostro paziente. Nel nostro caso è stato possibile documentare un progressivo rallentamento motorio, fino alla perdita della deambulazione autonoma. Inoltre è interessante la presenza di calcificazioni a livello dei nuclei della base alla TAC nel nostro paziente. Alcuni studi hanno rilevato la presenza di calcificazioni cerebrali (CC) nella SD in associazione a molte condizioni patologiche e incidentali e in particolare all'*aging* prematuro [15] la sua incidenza è stata riportata nel 0,32-1,5% alla TAC cerebrale, la maggior parte in soggetti in età > di 40 anni. Ad oggi non è ancora definita la relazione tra calcificazioni dei gangli della base e LOMEDS.

	Punteggi grezzi	Punteggi standard	Età equivalente (anni)	Livello adattivo
Comunicazione	78	81	1-11	< media
Autonomia	117	87	2-11	media
Socializzazione	107	94	3-1	media
Abilità motorie	95	99	2-5	media
Punteggio composito	302	86		

Per quanto riguarda la terapia farmacologica è da tener presente che un singolo farmaco raramente controlla completamente le crisi miocloniche, pertanto sono necessari molteplici tentativi e terapie di associazione. In generale farmaci come valproato e leveticetam sono efficaci nel mioclono corticale, ma inefficaci in altre forme di mioclono. Clonazepam può essere utile in tutti i tipi di mioclono [16].

Nei soggetti con SD si osservano un invecchiamento precoce e un precoce declino delle funzioni cognitive. Tuttavia, l'aspettativa di vita è migliorata notevolmente negli ultimi 50 anni, in gran parte come risultato della cardiocirurgia correttiva precoce, della immunizzazione attiva e della terapia antibiotica delle infezioni. Gli adulti con SD presentano molte più probabilità di sviluppare demenza di tipo Alzheimer rispetto alla popolazione generale. Su materiale autoptico, quasi tutti i soggetti adulti con SD di età superiore ai 35 anni presentano i quadri neuropatologici cerebrali tipici del morbo di Alzheimer (placche senili, alterazioni neurofibrillari e perdita di neuroni), ma la demenza può essere diagnosticata dal punto di vista clinico soltanto nel 9,4% degli adulti con SD, nella loro quarta decade di vita, nel 50% nella sesta e nel 75% nella settima. L'invecchiamento nel soggetto con SD rappresenta un'evoluzione della sindrome e dipende sia da fattori genetici e biologici sia da quelli psicologici e ambientali: l'accumulo di placche di peptide β -amiloide ($A\beta$) è progressivo nell'arco di vita nei soggetti con SD. L'associazione neuropatologica tra demenza di tipo Alzheimer e SD sarebbe legata alla presenza di una proteina β -amiloide specifica nel cervello di pazienti con SD. $A\beta$ è coinvolto nell'eziologia della malattia di Alzheimer. La deposizione di $A\beta$ deriva dalla proteina precursore dell'amiloide (APP), sovraespressa in pazienti affetti da SD a causa della trisomia del cromosoma 21. Questa sovraespressione di APP (e di con-

Tabella III. *Vineland Adaptive Behavior Scales*

Raccomandazioni diagnostico-terapeutiche [20]

- Periodici controlli neurologici e neuropsicologici con strumenti specifici (scale di deterioramento specifiche per la SD, quali la scala di Gedye [12] e quella di Evenhuis [13]) per i soggetti con SD dopo i 35 anni (annuali)
- Video-EEG e registrazione polisomnografica in tutti i soggetti con SD e deterioramento cognitivo che abbiano presentato crisi epilettiche generalizzate o con anamnesi positiva per mioclonie
- Appropriata terapia antiepilettica in tutti i soggetti con SD con epilessia

sequenza di A β) sarebbe responsabile della insorgenza precoce di demenza nella SD. I fattori che diminuiscono la formazione di A β , ad esempio cariotipi atipici associati a SD (per esempio traslocazioni, trisomie parziali o mosaicismi) che riducono quantitativamente il gene APP, sono associati a ridotta mortalità e ridotto rischio di demenza [10].

Il cromosoma 21 comprende comunque diversi geni implicati nel meccanismo della neurodegenerazione, fra i quali, oltre alla APP, la Cu/Zn superossido dismutasi 1 (SOD-1), i fattori di trascrizione Ets-2 e il fattore stress-inducibile *Down Syndrome Critical Region 1* (DSCR1) [17].

Anche nella sindrome di Alzheimer, nell'autismo e nella sindrome da X fragile si riscontra un eccesso di precursore dell'a-

miiloide (A β PP). Le crisi epilettiche costituiscono un fenotipo comune in tutte queste patologie, tuttavia il meccanismo molecolare sottostante all'induzione e propagazione delle crisi rimane non noto [18]. Le cause dell'aumentata prevalenza di epilessia nella SD non sono chiare, tuttavia la disgenesi delle spine dendritiche nella SD a livello del SNC potrebbe essere collegata alla epilettogenesi [10]. Studi su modelli animali dell'AD hanno inoltre dimostrato che l'iperproduzione e accumulo del peptide tossico beta-amiloide, che gioca un ruolo centrale nella fisiopatologia della malattia di Alzheimer, è in grado di causare attività cerebrale eccitatoria aberrante e convulsioni anche in fasi iniziali di malattia e in assenza di morte neuronale [19].

In conclusione, l'aumentata aspettativa di vita nella SD e il rischio per i soggetti con SD di presentare una demenza di tipo Alzheimer espongono maggiormente i soggetti adulti con SD al rischio di sviluppare l'epilessia mioclonica senile, destinata a diventare una forma comune di epilessia [12].

DISCLOSURE

Gli Autori dichiarano di non avere conflitti di interesse di natura finanziaria in merito ai temi trattati nel presente articolo.

BIBLIOGRAFIA

1. Burgio GR, Notarangelo LD. Malattie Maestre: una storia di grandi malattie dei piccoli. Torino: UTET, 2002
2. Patterson D, Costa AC. Down syndrome and genetics - a case of linked histories. *Nat Rev Genet* 2005; 6: 137-47
3. Antonarakis SE, Lyle R, Dermitzakis ET, et al. Chromosome 21 and Down syndrome: from genomics to pathophysiology. *Nat Rev Genet* 2004; 5: 725-38
4. Vignoli A, Zambrelli E, Chiesa V, et al. Epilepsy in adult patients with Down syndrome: a clinical-video EEG study. *Epileptic Disord* 2011; 13: 125-32
5. McVicker RW, Shanks OE, McClelland RJ. Prevalence and associated features of epilepsy in adults with Down's syndrome. *Br J Psychiatry* 1994; 164: 528-32
6. Möller JC, Hamer HM, Oertel WH, et al. Late-onset myoclonic epilepsy in Down's syndrome (LOMEDS). *Seizure* 2001; 10: 303-6
7. Roizen NJ, Patterson D. Down's syndrome. *Lancet* 2003; 361: 1281-9
8. Genton P, Paglia G. Epilepsie myoclonique senile? Myoclonies d'apparition tardive dans la syndrome di Down. *Epilepsies* 1994; 1: 5-11
9. De Simone R, Daquin G, Genton P. Senile myoclonic epilepsy in Down syndrome: a video and EEG presentation of two cases. *Epileptic Disord* 2006; 8: 223-7
10. De Simone R, Sals Puig X, Gelisse P, et al. Senile myoclonic epilepsy: Delineation of a common condition associated with Alzheimer's disease in Down syndrome. *Seizure* 2010; 19: 383-9

11. Biselli JM, Goloni-Bertollo EM, Haddad R, et al. The MTR A2756G polymorphism is associated with an increase of plasma homocysteine concentration in Brazilian individuals with Down syndrome. *Braz J Med Biol Res* 2008; 41: 34-40
12. Gedye A. Dementia Scale for Down Syndrome: Manual. Vancouver, BC: Gedye Research and Consulting, 1995
13. Evenhuis HM. Evaluation of a screening instrument for dementia in ageing mentally retarded persons. *J Intellectual Disability Res* 1992; 36: 337-47
14. Lehesjoki AE, Koskiniemi M. Clinical features and genetics of progressive myoclonus epilepsy of the Unverricht-Lundborg type. *Ann Med* 1998; 30: 474-80
15. Wisniewski KE, French IH, Rosen JF, et al. Basal Ganglia Calcification (BGC) in Down's Syndrome (DS)—another manifestation of premature aging. *Ann NY Acad Sci* 1982; 396: 179-89
16. Kojovic M, Cordivari C, Bhatia C. Myoclonic disorders: a practical approach for diagnosis and treatment. *Ther Adv Neurol Disord* 2011; 4: 47-62
17. Lott IT, Head E, Doran E, et al. Beta-amyloid, oxidative stress and Down syndrome. *Curr Alzheimer Res* 2006; 3: 521-8
18. Cara J, Westmark P, Malter J. Alzheimer's disease and Down syndrome rodent models exhibit audiogenic seizures. *J Alzheimers Dis* 2010; 20: 1009-13
19. Gross L. Amyloid peptide toxicity in an animal model of Alzheimer disease. *PLoS Biol* 2007; 5: e313
20. Gruppo LGSD (Linee Guida Sindrome di Down). Linee guida multidisciplinari per l'assistenza integrata alle persone con sindrome di Down e alle loro famiglie. Istituto Superiore di Sanità, 2007. Disponibile all'indirizzo <http://www.iss.it/lgmr/limr/cont.php?id=163&ctipo=5&clang=1> (ultimo accesso settembre 2012)