

# Diagnosi differenziale delle occlusioni del piccolo intestino

Caso clinico

Paolo Ghiringhelli<sup>1</sup>

## Abstract

*Hereditary nonpolyposis colorectal cancer (HNPCC), also known as Lynch syndrome, is a common autosomal dominant syndrome characterized by early age at onset, and microsatellite instability (MSI). Patients with Lynch syndrome have a markedly increased risk of colorectal cancer. We report a case of a 28-year-old male with Lynch syndrome; the case allows to describe clinical manifestations and diagnostic criteria of this syndrome, and to underline the importance of genetics in the diagnosis of this disease.*

**Keywords:** small bowel occlusions, colorectal cancer, Lynch syndrome  
*Differential diagnosis of small bowel occlusions*  
*CMI 2009; 3(2): 81-87*

<sup>1</sup> Unità Operativa Complessa di Medicina Interna, Azienda Ospedaliera "Ospedale di Circolo di Busto Arsizio", Presidio di Tradate (VA)

## CASO CLINICO

Un ragazzo di 28 anni era stato ricoverato per la comparsa di dolori addominali, calo ponderale di 8 kg in tre mesi, ipotensione e irregolarità dell'alvo.

La sintomatologia era insorta da alcuni mesi, non rispondeva al trattamento con spasmolitici e induceva il paziente ad alimentarsi in modo limitato.

In anamnesi remota il ragazzo non aveva segnalato significativi precedenti anamnestici di rilievo, in particolare non aveva mai subito interventi laparotomici. Fino a pochi mesi prima era un calciatore non agonista e lavorava come perito elettronico, aveva condotto una vita normale e non aveva prestato servizio di leva.

Dal punto di vista psichico appariva in equilibrio, presente a se stesso e in grado di seguire senza problemi i ragionamenti clinici che lo riguardavano.

Gli esami di routine dimostrarono la presenza di anemia (Hb = 9,4 g/dl) e proteina C reattiva elevata (PCR = 3,4 mg/l; valori normali < 0,5 mg/l).

All'esame obiettivo l'addome risultava disteso, meteorico, senza un evidente peritonismo alla percussione; era però presente un timpanismo diffuso.

La peristalsi era ridotta ma diveniva metallica durante le crisi di addominalgia crampiforme.

La radiografia del torace e l'ecografia dell'addome risultarono nei limiti della norma. La gastroscopia e la colonscopia non evidenziarono elementi significativi. Venne

### Perché descriviamo questo caso?

- Per dimostrare che il ragionamento dell'internista deve andare sempre oltre le deduzioni più elementari e ovvie
- Per esaminare l'approccio alla patogenesi dell'occlusione del piccolo intestino
- Per ricordare che la genetica del paziente ha grande importanza anche dal punto di vista diagnostico
- Per evidenziare che esistono dei tumori ereditari dell'intestino non preceduti da una poliposi

**Corresponding author**  
Dott. Paolo Ghiringhelli  
pghiringhelli@aobusto.it

allora chiesta una tomografia computerizzata (TC) dell'intestino che mostrò la presenza di un'ansa del tenue tumefatta. Nella ricostruzione tridimensionale dell'immagine era evidente un restringimento del lume. Venne eseguito successivamente un clisma del tenue che confermò i reperti della TC.

Il paziente venne quindi sottoposto a intervento chirurgico, durante il quale il chirurgo isolò l'ansa interessata che appariva imbottita, duro-elastica alla palpazione, e l'asportò.

La diagnosi istologica fu di adenocarcinoma ileale scarsamente differenziato invadente la tonaca sottosierosa, pT3, N0 (0/2), M0, G3. I marcatori tumorali (CEA, CA 19.9) risultarono nella norma.

I genitori del paziente erano viventi e sani. Due cugini materni erano invece stati curati per adenocarcinomi del colon. Nessuno dei genitori era stato fino ad allora curato per neoplasie correlate alla sindrome, neppure la madre che sembrava quella portatrice del carattere ereditario patologico. Una zia materna era stata curata per tre diversi tipi di tumore metacrono dell'intestino (una volta gastrico e due volte in due sedi diverse del colon) ed era stata isterectomizzata per un adenocarcinoma dell'endometrio.

Venne allora eseguita la ricerca genetica che risultò positiva per la presenza di una mutazione eterozigote MSH2. La stessa mutazione venne rilevata in tre familiari ascendenti, fra cui la madre. Venne allora posta la diagnosi di sindrome di Lynch.

Dopo l'intervento chirurgico il paziente è stato trattato con terapia adiuvante con 12 cicli chemioterapici denominati FOLFOX 4 (oxaliplatino/5-fluorouracile/leucovorin).

Attualmente è in ottime condizioni generali e ha ripreso a giocare a calcio.

Dal momento dell'intervento (eseguito tre anni fa) il paziente è mantenuto sotto controllo: esegue annualmente una PET e una gastroscopia e colonscopia ogni due anni.

## DISCUSSIONE

### Le ostruzioni del piccolo intestino

La diagnosi differenziale del blocco della progressione del chimo nell'intestino tenue si divide in:

- **cause non ostruttive:**
  - ileo paralitico secondario a: quasi tutte le operazioni addominali; peritoniti; traumi; ischemia intestinale; disordini elettrolitici, specialmente ipokaliemia.

Questi ultimi possono essere primitivi o concomitanti alle precedenti cause;

- **pseudo-ostruzione intestinale**, una condizione a volte cronica caratterizzata da sintomi correlati a ricorrente distensione addominale. Il colon solitamente è più colpito del piccolo intestino. L'assenza di ostruzione è confermata dalle indagini radiologiche che dimostrano la presenza di aria nel colon e nel retto (né alla tomografia computerizzata né allo studio radiologico del tenue vengono dimostrati ostacoli meccanici). La laparotomia deve essere evitata in questi pazienti. Il trattamento di scelta è la suzione naso-gastrica, la correzione delle anomalie metaboliche e in qualche caso la nutrizione parenterale;
- **cause ostruttive:** sono le più frequenti e sono solitamente correlate ad aderenze post-operatorie (3/4 dei casi totali) o ernie che causano una compressione estrinseca dell'ansa interessata. Meno frequentemente il problema è dovuto a tumori o restringimenti da cause intrinseche all'ansa interessata: ischemie, volvoli o intussuscezione.

I sintomi più comuni sono: costipazione, nausea, vomito e dolore addominale crampiforme. La nausea e il vomito sono lamentati soprattutto nelle ostruzioni alte, mentre la distensione e i dolori crampiformi spesso periombelicali sono dovuti a ostruzioni più distali del piccolo intestino.

Se l'ostruzione non è completa può comunque essere assicurato un parziale passaggio di aria e feci, e così è avvenuto nel caso descritto.

La dilatazione o lo strangolamento del piccolo intestino può provocare una compromissione vascolare dell'ansa coinvolta e può creare necrosi, danno della barriera mucosa e riassorbimento di batteri con conseguenti batteriemie e sepsi. Non è possibile distinguere in questi casi chi ha la necessità di intervento chirurgico e chi no. In passato veniva insegnato che negli anni successivi a un intervento di laparotomia il 5% degli operati andava incontro a un'ostruzione meccanica da briglia. Le evidenze odierne sono differenti [1]. In uno studio il 15% dei pazienti che avevano richiesto una laparotomia era stato ricoverato per ostruzione intestinale da briglia e il 3% aveva richiesto un nuovo intervento chirurgico [2]. In un altro lavoro, che includeva 309 pazienti con ostruzione meccanica del piccolo intestino, il rischio di ricorrente ostruzione

intestinale nei 10 anni successivi era del 42% per tutti. Fra i pazienti che precedentemente erano stati operati, il 29% manifestava nei 10 anni successivi una nuova ostruzione meccanica. Invece si ripresentava un'ostruzione meccanica, nei 10 anni successivi, nel 53% dei pazienti che erano stati trattati con terapia medica [3]. Nella maggior parte delle casistiche chirurgiche circa il 50-70% dei pazienti ricoverati con ostruzione meccanica del piccolo intestino veniva operato, con una mortalità di circa il 5%. L'incidenza dell'ostruzione del piccolo intestino dopo una laparotomia varia a seconda del tipo di chirurgia e della causa che ha provocato il primo intervento chirurgico; sembra più frequente nei pazienti operati per via laparotomica per neoplasie del colon-retto [4].

Uno studio ha dimostrato che l'intervento di laparotomia per appendicectomia causa una successiva occlusione meccanica del piccolo intestino con maggiore frequenza di un intervento di colecistectomia (10,7% vs 6,4%) [5].

La diagnosi differenziale approfondita di una massa del piccolo intestino prevede la verifica delle seguenti ipotesi diagnostiche differenziali (Tabella I) [6]:

- neoplasie benigne (adenomi, leiomiomi, fibromi e lipomi);
- neoplasie maligne adenocarcinoma, carcinoide, linfoma, sarcoma;
- malformazioni congenite, duplicazione, atresia, stenosi, restringimenti infiamma-

Lesioni estrinseche	Lesioni intrinseche	Ostruzione del lume normale
Aderenze	Malformazioni congenite	Intussuscezione
Ernie	Duplicazione, atresia, stenosi	Calcoli
Volvolo	Neoplasie	Feci o meconio
	Stenosi infiammatorie	Bezoar
	Enterite da raggi	Ematoma traumatico intramurale

tori, enterite da raggi, ileo biliare, bezoar, ematoma intramurale, intussuscezione.

Nell'ipotesi di un morbo di Crohn, considerato che il lume appariva compromesso e che il paziente lamentava addominalgie venne programmata l'asportazione dell'ansa interessata. In alternativa si prese in considerazione la possibile presenza di una neoplasia maligna. Gli anticorpi anti-glutine risultarono negativi e questo rendeva poco probabile un linfoma T complicante una celiachia misconosciuta.

In letteratura il registro statunitense *National Cancer Data Base* (NCDB) riporta i seguenti dati: le neoplasie maligne del piccolo intestino sono molto rare, sono solo il 2% delle neoplasie del tratto gastrointestinale e lo 0,4% di tutti i carcinomi [7].

L'istotipo predominante varia a seconda del tratto di piccolo intestino coinvolto [8,9]:

- duodeno: 64% adenocarcinoma, 21% carcinoide, 10% linfoma, 4% sarcoma;
- digiuno: 46% adenocarcinoma, 21% linfoma, 17% carcinoide, 17% sarcoma;

**Tabella I**  
Cause di ostruzione del piccolo intestino [6]

Fattori di rischio	Distribuzione	Presentazione
Adenoma	Sindrome di Gardner, poliposi adenomatosa familiare	Duodeno, ampolla
Leiomioma		Ostruzione, sanguinamento
Lipoma		Ostruzione, sanguinamento
Fibroma		Ostruzione, massa asintomatica
Emangioma		Sanguinamento
Carcinoma	Morbo di Crohn	Duodeno, ileo
Carcinoide		Ileo
Linfoma	Malattia celiaca, malattia autoimmune, immunosoppressione	Ileo
Sarcoma		Digiuno, ileo, diverticolo di Meckel
Neuroendocrino		Parte prossimale del piccolo intestino
Metastatico	Melanoma, tumore a mammella, polmone, ovaio, colon, cancro cervicale	Ostruzione, sanguinamento

**Tabella II**  
Tipi di tumore del piccolo intestino

**Tabella III**

*Criteri di Amsterdam II. Adattato da [13]*

1. Tre casi istologicamente verificati negli ascendenti compatibili con sindrome ereditaria del cancro del colon-retto senza poliposi (carcinoma del colon-retto, dell'endometrio, del piccolo intestino, dell'uretere, o della pelvi renale)
2. Ne sono affette due generazioni successive
3. Almeno uno deve essere parente di primo grado con gli altri due casi
4. Almeno un caso insorto era di età inferiore a 50 anni
5. Deve essere esclusa una poliposi familiare adenomatosa
6. Il tumore deve essere studiato istologicamente

- ileo: 63% carcinoide, 19% adenocarcinoma, 14% linfoma, 5% sarcoma.

Va tenuto presente che la differente incidenza degli istotipi varia a seconda della popolazione in studio [10,11].

Per la diagnosi di stenosi del piccolo intestino nel nostro caso è stata fondamentale l'esecuzione della TC multistrato dell'intestino. La letteratura segnala, dopo la TC e il clisma del tenue, la crescente importanza dell'ecografia. In mani esperte è più sensibile e specifica del clisma del tenue ma meno accurata della TC. La maggior parte dei radiologi raccomanda come prima indagine la TC, eventualmente seguita da un clisma del tenue che può essere utile anche a ricanalizzare il paziente in caso di aderenze, volvoli o intussuscezioni.

**La sindrome di Lynch**

La sindrome di Lynch è anche chiamata sindrome ereditaria del cancro del colon-retto senza poliposi (HNPCC). Questa definizione può però creare confusione poiché in realtà non predispone solo al cancro del colon-retto ma anche ad altri svariati tipi di cancro. Per questo motivo riteniamo più appropriato denominarla sindrome di Lynch.

Si tratta di una malattia autosomica dominante che è causata da un evento mutazionale ricorrente a livello di uno dei sei geni attualmente conosciuti per essere coinvolti nel controllo e nella riparazione degli errori di replicazione del DNA (MMR) in tutte le cellule del corpo [11]. Circa il 90% delle

mutazioni avviene a livello dei geni MSH2, che si trova sul cromosoma 16, e MLH1, localizzato sul cromosoma 21 (60% in MSH2 e 30% in MLH1), mentre solo raramente coinvolge i geni PMS1 e PMS2 o altri (MSH6, MLH3). Quando avviene un evento mutazionale a livello di uno di questi geni, la capacità di effettuare la riparazione degli errori intersorsi durante la duplicazione del DNA diminuisce, e di conseguenza le mutazioni iniziano ad accumularsi nella cellula, conducendo allo sviluppo neoplastico. La sindrome è caratterizzata da un significativo incremento del rischio di carcinoma del colon e dell'endometrio e da un rischio inferiore di altri tipi di carcinoma (gastrico, del piccolo intestino, delle vie biliari, pancreatiche, urinarie superiori, dell'ovaio, cutaneo e cerebrale). La sindrome si manifesta diversamente anche a seconda della razza: per esempio in Cina e in Corea le stesse mutazioni predispongono di più al cancro dello stomaco. Letà media di insorgenza del cancro del colon è di 45 anni, comparata a quella generale che è di 65 anni. Similmente l'età media di insorgenza del cancro uterino è di 50 anni invece di 60 anni.

Approssimativamente dal 7 al 10% dei pazienti affetti, al momento della diagnosi ha più di un carcinoma: per questo motivo va subito sospettata la sindrome di Lynch quando si scopre un paziente con cancro del colon e uterino metacroni.

Sono stati proposti dei criteri per sospettare la diagnosi di sindrome di Lynch che rappresenta il 2-3% di tutti i casi di tumore

1. Il cancro del colon-retto diagnosticato in un paziente con meno di 50 anni
2. Presenza, indipendentemente dall'età, di un cancro colon-rettale sincrono o metacrono o altri tumori associati alla sindrome ereditaria del cancro del colon-retto senza poliposi\*
3. Cancro colon-rettale con MSI-H<sup>§</sup> con istologia compatibile<sup>°</sup>, diagnosticato in un paziente con meno di 60 anni di età<sup>^</sup>
4. Cancro colon-rettale diagnosticato in un paziente con uno o più parenti di primo grado con sindrome ereditaria del cancro del colon-retto senza poliposi, con uno dei casi diagnosticato a un'età inferiore ai 50 anni
5. Cancro colon-rettale diagnosticato in un paziente con due o più parenti di primo o secondo grado con sindrome ereditaria del cancro del colon-retto senza poliposi indipendentemente dall'età

**Tabella IV**

*Situazioni in cui è necessario eseguire la ricerca dei tumori ereditari [15]*

\* Tra i tumori correlati alla sindrome ereditaria del cancro del colon-retto senza poliposi si possono annoverare quelli che hanno come sede: colon-retto, endometrio, stomaco, ovaio, pancreas, uretere, pelvi renale, tratto biliare, cervello (di solito glioblastoma analogo a quello presente nella sindrome di Turcot), ma anche adenomi delle ghiandole sebacee, cheratoacantomi nella sindrome di Muir-Torrie e carcinomi del piccolo intestino

§ MSI-H (*Microsatellite Instability-High*): nei tumori si riferisce a mutazioni altamente instabili in due o più delle cinque liste di microsatelliti marker raccomandate da *National Cancer Institute*

° Presenza di infiltrato linfocitario nel tumore simile al morbo di Crohn con differenziazione mucinosa e cellule ad anello con sigillo o pattern con crescita di tipo midollare

^ Non c'è stato consenso riguardo all'età

1. L'approccio ottimale di valutazione è l'analisi dell'instabilità microsatellitare (MSI) e l'analisi immunohistochemica dei tumori, seguita dal test delle alterazioni dei geni MSH2/MLH1 sulle cellule germinali dei pazienti con tumori MSI-H o tumori con perdita di espressione di uno dei geni del *Mismatch Repair* (MMR)
2. Dopo che la mutazione è stata identificata, i parenti del soggetto a rischio devono essere indirizzati a un consulto genetico e sottoposti a test, se lo desiderano
3. Un approccio alternativo, se non è possibile l'esame del tessuto, consiste nel procedere direttamente con l'analisi nella linea germinale dei geni MSH2/MLH1
4. Se non è stata riscontrata nessuna alterazione dei geni MMR nel probando con tumore MSI-H e/o storia clinica di HNPCC (*Hereditary Nonpolyposis Colorectal Cancer Syndrome*), il risultato del test genetico non è informativo. Il paziente e i soggetti ad alto rischio (parenti) devono essere sottoposti allo stesso *counseling* come se il tumore fosse stato confermato e devono essere sottoposti a sorveglianza come soggetti ad alto rischio
5. Vi è la necessità di rassicurare i pazienti sulla confidenzialità dei dati emersi dai test, per evitare il rischio di timori legati alla discriminazione basata sul loro stato genetico

del colon e circa il 2% dei carcinomi uterini. È importante indagare la storia di tre generazioni di ascendenti ed eventualmente ricontrollare il preparato istologico e seguire le indicazioni contenute nei criteri di Amsterdam o nelle linee guida di Bethesda, come spiegato in seguito.

I criteri di Amsterdam II sono riportati nella Tabella III e sono stati elaborati da un gruppo internazionale di esperti di sindrome ereditaria del cancro del colon-retto senza poliposi [13].

Se i criteri sono positivi si consiglia l'esecuzione del test genetico specifico per verificare la presenza di una mutazione dei geni MMR. Se il test genetico si rivela negativo l'incidenza del cancro del colon-retto risulta comunque raddoppiata [14]. Questo induce a ricercare in ogni caso un'ereditarietà. Per questo sono state

elaborate le linee guida di Bethesda (Tabella IV). È sufficiente la presenza di uno di questi per rendere utile la ricerca:

- con la metodica PCR, di mutazioni puntiformi instabili del DNA (MSI, *Microsatellite Instability*)
- mediante l'analisi immunohistochemica dei tessuti, delle proteine espressione delle mutazioni dei geni MMR (Tabella V).

I criteri di Bethesda, elaborati in una prima versione nel 1998 e poi rivisti nel 2001 dall'*American Gastroenterological Association*, sono stati sviluppati per individuare situazioni in cui, pur in assenza di un'aggregazione familiare evidente, sono presenti alcuni elementi che suggeriscono la presenza di mutazioni ereditabili dei geni MMR (es. presenza di più di una neoplasia, età di diagnosi al di sotto della fascia d'età in cui la malattia è frequen-

#### Tabella V

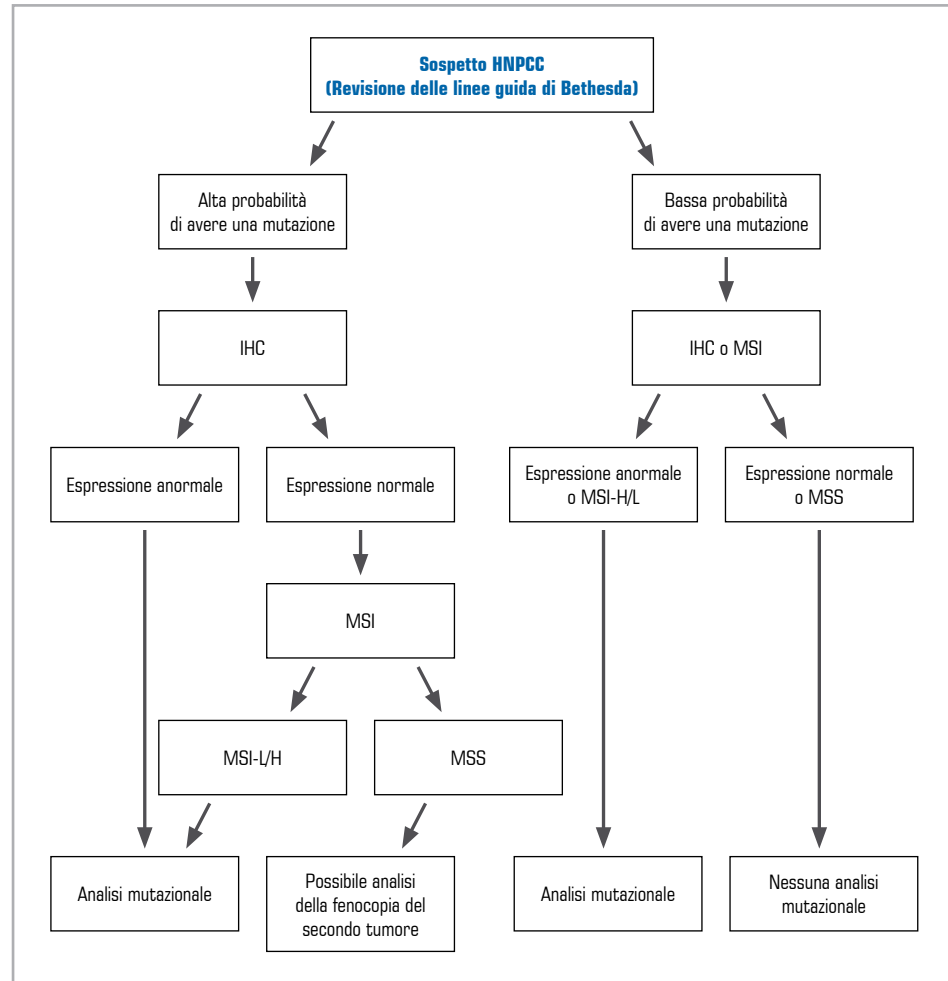
*Raccomandazioni per il processo di valutazione molecolare dei pazienti ad alto rischio secondo le linee guida di Bethesda [14]*

Autore, anno	Tipo di studio	Criteri di selezione dei pazienti	Farmaco	N. pazienti con tumore MSI-H	Effetto della chemioterapia
Liang et al, 2002 [16]	Prospettivo, non randomizzato	Pazienti con CRC in stadio IV	Alta dose di 5-FU/leucovorin	52	Migliore sopravvivenza
Ribic et al, 2003 [17]	Retrospektivo su pazienti che avevano partecipato a un RCT multicentrico precedente	CRC stadio II e III	5-FU/leucovorin o levamisolo	95	Nessuna differenza nella sopravvivenza
Carethers et al, 2004 [18]	Retrospektivo	CRC stadio II e III	5-FU	36	Nessuna differenza nella sopravvivenza
de Vos et al, 2004 [19]	Retrospektivo	CRC stadio II e III in pazienti con familiarità per HNPCC	5-FU/leucovorina o levamisolo	92	Nessuna differenza nella sopravvivenza
Fallik et al, 2003 [20]	Trial non RCT	CRC stadio IV	Irinotecan (CPT11)	7	3 risposte parziali e 1 risposta completa

#### Tabella VI

*Studi sull'efficacia della chemioterapia nei pazienti con tumori MSI-H*

CRC = cancro colon-rettile; FU = fluorouracile; HNPCC = *Hereditary Non-Polyposis Colorectal Cancer*; MSI = *Microsatellite Instability*; RCT = trial randomizzato controllato



**Figura 1**  
Flow chart che  
illustra la strategia  
di identificazione dei  
pazienti con neoplasia  
colon-rettale con  
difetto nel gene MMR  
(Mismatch Repair).  
Modificata da [21]

HNPCC = Hereditary Non-Polyposis Colorectal Cancer;  
IHC = Immunohistochemical;  
MSI = Microsatellite Instability;  
MSS = Microsatellite Stability

te nella popolazione, due casi di tumore in parenti di primo grado di cui almeno uno in età giovane) in pazienti di età inferiore a 50 anni [15]. Per quanto concerne il trattamento, è innanzitutto da prendere in considerazione l'intervento chirurgico. Per i pazienti con sindrome di Lynch che presentano anche carcinoma del colon, la terapia chirurgica prevede la scelta tra resezione parziale e un intervento più esteso, come la colectomia subtotala e l'anastomosi ileorettale. In considerazione del rischio aumentato di sviluppare un secondo tumore e dell'incremento dell'aspettativa di vita che pare essere associato alla resezione estensiva, l'opzione preferibile sembra essere la colectomia subtotala.

La chemioterapia è ancora oggetto di discussione. Al momento gli agenti chemio-

rapici che hanno mostrato efficacia nel trattamento del carcinoma colon-rettale sono 5-fluorouracile, da solo o in associazione con leucovorina, oxaliplatino e irinotecan. Tuttavia nessuno di questi farmaci è stato testato in modo specifico in pazienti con sindrome di Lynch. In Tabella VI sono elencati i principali studi: trattandosi per la maggior parte di analisi retrospettive, è evidente che sarebbero necessari studi prospettici per verificare la reale efficacia nella pratica clinica.

## DISCLOSURE

Lo studio è da considerarsi indipendente e non sponsorizzato. Gli Autori non dichiarano alcun conflitto di interessi.

## BIBLIOGRAFIA

1. Beck DE, Opelka FG, Bailey HR, Rauh SM, Pashos CL. Incidence of small-bowel obstruction and adhesiolysis after open colorectal and general surgery. *Dis Colon Rectum* 1999; 42: 241-8
2. Parker MC, Ellis H, Moran BJ, Thompson JN, Wilson MS, Menzies D et al. Postoperative adhesions: ten-year follow-up of 12,584 patients undergoing lower abdominal surgery. *Dis Colon Rectum* 2001; 44: 822-9
3. Landercasper J, Cogbill TH, Merry WH, Stolee RT, Strutt PJ. Long-term outcome after hospitalization for small-bowel obstruction. *Arch Surg* 1993; 128: 765-70
4. Zbar RI, Crede WB, McKhann CF, Jekel JF. The postoperative incidence of small bowel obstruction following standard, open appendectomy and cholecystectomy: a six-year retrospective cohort study at Yale-New Haven Hospital. *Conn Med* 1993; 57: 123-7
5. Weiss NS, Yang CP. Incidence of histologic types of cancer of the small intestine. *J Natl Cancer Inst* 1987; 78: 653-6
6. Ahnen DJ, Axell L, LaMont JT, Bonis PAL. Clinical features and diagnosis of Lynch syndrome (hereditary nonpolyposis colorectal cancer). Disponibile su: <http://uptodate.com> (gennaio 2009)
7. Howe JR, Karnell LH, Scott-Conner C. Small bowel sarcoma: analysis of survival from the National Cancer Data Base. *Ann Surg Oncol* 2001; 8: 496-508
8. Jemal A, Siegel R, Ward E, Hao Y, Xu J, Murray T et al. Cancer statistics, 2008. *CA Cancer J Clin* 2008; 58: 71-96
9. Bilimoria KY, Bentrem DJ, Wayne JD, Ko CY, Bennett CL, Talamonti MS. Small bowel cancer in the United States: changes in epidemiology, treatment, and survival over the last 20 years. *Ann Surg* 2009; 249: 63-71
10. DiSario JA, Burt RW, Vargas H, McWhorter WP. Small bowel cancer: epidemiological and clinical characteristics from a population-based registry. *Am J Gastroenterol* 1994; 89: 699-701
11. Lepage C, Bouvier AM, Manfredi S, Dancourt V, Faivre J. Incidence and management of primary malignant small bowel cancers: a well-defined French population study. *Am J Gastroenterol* 2006; 101: 2826-32
12. Koessler T, Oestergaard MZ, Song H, Tyrer J, Perkins B, Dunning AM et al. Common variants in mismatch repair genes and risk of colorectal cancer. *Gut* 2008; 57: 1097-101
13. Vasen HF, Watson P, Mecklin JP, Lynch HT. New clinical criteria for hereditary nonpolyposis colorectal cancer (HNPCC, Lynch syndrome) proposed by the International Collaborative group on HNPCC. *Gastroenterology* 1999; 116: 1453-6
14. Lindor NM, Rabe K, Petersen GM, Haile R, Casey G, Baron J et al. Lower cancer incidence in Amsterdam-I criteria families without mismatch repair deficiency: familial colorectal cancer type X. *JAMA* 2005; 293: 1979-85
15. Umar A, Boland CR, Terdiman JP, Syngal S, de la Chapelle A, Rüschoff J et al. Revised Bethesda Guidelines for hereditary nonpolyposis colorectal cancer (Lynch syndrome) and microsatellite instability. *J Natl Cancer Inst* 2004; 96: 261-8
16. Liang JT, Huang KC, Lai HS, Lee PH, Cheng YM, Hsu HC et al. High-frequency microsatellite instability predicts better chemosensitivity to high-dose 5-fluorouracil plus leucovorin chemotherapy for stage IV sporadic colorectal cancer after palliative bowel resection. *Int J Cancer* 2002; 101: 519-25
17. Ribic CM, Sargent DJ, Moore MJ, Thibodeau SN, French AJ, Goldberg RM et al. Tumor microsatellite-instability status as a predictor of benefit from fluorouracil-based adjuvant chemotherapy for colon cancer. *N Engl J Med* 2003; 349: 247-57
18. Carethers JM, Smith EJ, Behling CA, Nguyen L, Tajima A, Doctolero RT et al. Use of 5-fluorouracil and survival in patients with microsatellite-unstable colorectal cancer. *Gastroenterology* 2004; 126: 394-401
19. de Vos tot Nederveen Cappel WH, Meulenbeld HJ, Kleibeuker JH, Nagengast FM, Menko FH, Griffioen G et al. Survival after adjuvant 5-FU treatment for stage III colon cancer in hereditary nonpolyposis colorectal cancer. *Int J Cancer* 2004; 109: 468-71
20. Fallik D, Borrini F, Boige V, Viguier J, Jacob S, Miquel C et al. Microsatellite instability is a predictive factor of the tumor response to irinotecan in patients with advanced colorectal cancer. *Cancer Res* 2003; 63: 5738-44
21. Vasen HF, Möslein G, Alonso A, Bernstein I, Bertario L, Blanco I et al. Guidelines for the clinical management of Lynch syndrome (hereditary non-polyposis cancer). *J Med Genet* 2007; 44: 353-62. Disponibile su <http://jmg.bmj.com/cgi/content/full/44/6/353>